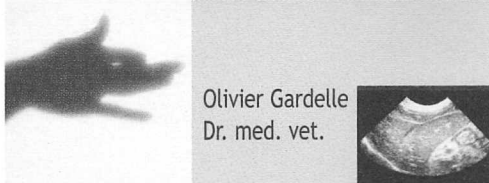


V E T I M A G E



Olivier Gardelle
Dr. med. vet.

Dipl. European College of Veterinary Diagnostic Imaging (ECVDI)

Frau
Marianne Nelly Vogel
Sonnengutstr. 10
8363 Bichelsee

Echokardiographie:

Niederglatt, 02.09.08

"Quafford Torberg (Rémy)", Border Terrier, männlich, 25.02.02

Vorgeschichte

Vorsorgeuntersuchung Herz. Puls 120/min, kein Herzgeräusch, 9.2Kg KGW.

Befunde

Die Werte im Bereich des linken Ventrikels sind im Normbereich. (IVSd: 7; IVSs: 10; LVIDd: 32; LVIDs: 20; LVPWd: 7; LVPWs: 10 mm). Die shortening fraction ist normal (37%). Der linke Vorhof ist nicht dilatiert (18). Die maximale, supra-avalvuläre Blutgeschwindigkeit im Truncus pulmonalis (0.7 m/s) und in der Aorta (1.3 m/s) sind normal.

Alle Herzklappen wurden mit Doppler untersucht und sind unauffällig.

Diagnose

Das Herz ist ultrasonographisch unauffällig. Die leichtgradig erhöhte Blutgeschwindigkeit in der proximalen Aorta ist ohne klinische Bedeutung.

Mit bestem Dank



Dr. med. vet. Olivier Gardelle, ECVDI