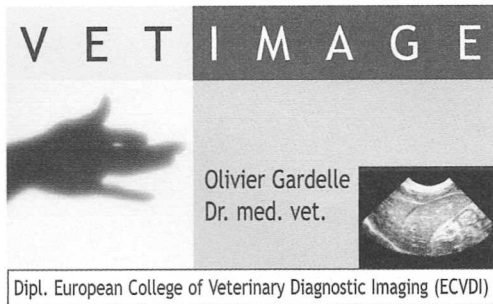


V E T I M A G E



Olivier Gardelle  
Dr. med. vet.

Dipl. European College of Veterinary Diagnostic Imaging (ECVDI)

Frau  
Marianne Nelly Vogel  
Sonnengutstr. 10  
8363 Bichelsee

**Echokardiographie:**

Niederglatt, 02.09.08

**"Hurry", Border Terrier, männlich, 08.06.06**

### **Vorgeschichte**

Vorsorgeuntersuchung Herz. Puls 120/min, systolisches Herzgeräusch, 2/6, PM links 5. IKR. 9.6 Kg KGW.

### **Befunde**

Die Werte im Bereich des linken Ventrikels sind im Normbereich. (IVSd: 7; IVSs: 9; LVIDd: 27; LVIDs: 18; LVPWd: 7; LVPWs: 9 mm). Die shortening fraction ist normal (33%). Der linke Vorhof ist nicht dilatiert (18 mm).

Die maximale, supra-avalvuläre Blutgeschwindigkeit im Truncus pulmonalis (0.9 m/s) ist normal und in der Aorta (1.4 m/s) leicht erhöht.

Alle Herzklappen wurden mit Doppler untersucht und sind unauffällig.

### **Diagnose**

Das Herz ist ultrasonographisch unauffällig. Die leichtgradig erhöhte Blutgeschwindigkeit in der proximalen Aorta ist ohne klinische Bedeutung.

### **Bemerkungen**

Das Herzgeräusch kann damit erklärt werden. Falls Das Herzgeräusch sich verstärkt, ist eine Kontrolle empfohlen.

Mit bestem Dank



Dr. med. vet. Olivier Gardelle, ECVDI